*Биомедицинская химия, 2011 том 57, вып. 4, с. 461-468.*

УДК 615.5-001.4-002
©Пустовалова, Петрова

# НЕОПТЕРИН КАК ПОКАЗАТЕЛЬ АКТИВНОСТИ ВОСПАЛИТЕЛЬНОГО ЭТАПА РАНЕВОГО ПРОЦЕССА В КОЖЕ

***Р.А. Пустовалова[1]*, М.Б. Петрова[2]***

[1]Поликлиника ГОУ ВПО Тверская ГМА Росздрава, Тверь,
С-Петербургское ш., д. 115, к. 1; факс: 4822-50-55-83;
эл.почта: pustovalovara@mail.ru
[2]ГОУ ВПО Тверская ГМА Росздрава, кафедра биологии, Тверь, ул. Советская, д. 4

Проведена оценка эффективности влияния комплекса природных цитокинов “Суперлимф” на раневой процесс у белых беспородных крыс. Препарат применяли местно сразу после операции и в течение 5 дней. Исследовали взаимосвязь морфологических и иммунобиохимических показателей на местном и организменном уровнях. При неосложненном течении процесса статистически значимых различий концентрации неоптерина в сыворотке крови в разных сериях опыта не выявлено. Основные изменения происходят на местном уровне. Выявлена корреляция между морфологическими и иммунобиохимическими показателями.

**Ключевые слова:** система мононуклеарных фагоцитов, “Суперлимф”, раневой процесс, неоптерин.

**ВВЕДЕНИЕ.** Система мононуклеарных фагоцитов (СМФ) играет важную роль в объединении различных видов клеток – участников защитных реакций организма [1]. Среди клеток СМФ выделяют костномозговые предшественники, пул циркулирующих в сосудистом русле моноцитов и тканеспецифические макрофаги. Тканевой пул мононуклеарных фагоцитов в 25 раз превышает содержание моноцитов в крови [2].

Макрофаги оказывают существенное влияние на течение раневого процесса. Они элиминируют тканевой детрит, в том числе и отмершие нейтрофилы, заселяющие область повреждения первыми, макрофагальные протеолитические энзимы существенно способствуют очищению раны. На определенном этапе макрофаги берут на себя ключевую функцию при репарации раны, способствуя переходу фазы воспаления в фазу пролиферации. Они продуцируют многочисленные факторы роста: фактор некроза опухоли-α, тромбоцитарный фактор роста-α -β, IL-1, IL-6, инсулинзависимый фактор роста, фактор роста фибробластов. Эти факторы ведут к регламентированному рекрутированию и пролиферации фибробластов и эндотелиальных клеток и к нормальному образованию грануляционной ткани [3-5].

Общеизвестно, что активность воспалительного процесса должна быть адекватной, так как при снижении иммунитета могут формироваться долго незаживающие, хронические раны, а при гиперергической воспалительной реакции возникает опасность аутолиза здоровых тканей с последующим формированием грубого рубца. Цитокины, во многом определяющие адекватность

* - адресат для переписки

воспалительной реакции, действуют преимущественно ауто- и паракринно [1]. В таких условиях они быстро утилизируются, поэтому определение их концентрации в средах организма часто бывает недостоверным [6]. К настоящему времени установлено, что одним из надежных лабораторных показателей, отражающим активность воспаления и активацию клеточного иммунитета, является неоптерин [6-9].

Неоптерин - [2-амино-4-гидрокси-6-(D-эритро-1',2',3'-тригидроксипропил) птеридин] - пиразино–пиримидиновое гетероциклическое соединение, образующееся из гуанозинтрифосфата. За поддержание его конститутивного уровня в организме ответственна печень. Синтезируется неоптерин главным образом моноцитами/ макрофагами в ответ на стимуляцию преимущественно IFN-γ и TNF-α [8-11]. Такие факторы, как бактериальные токсины, цитокины (IL-2, -4, -10, GM-CSF), гормоны (глюкокортикоиды, α–меланоцитстимулирующий, адренокортикотропный), железо, также влияют на его выработку иммунокомпетентными клетками. Физиологические концентрации неоптерина в организме невысоки, в сыворотке человека эти показатели составляют меньше 10 нМ/л [7, 8, 10].

Мы исследовали течение неосложненного раневого процесса у крыс в условиях применения комплекса природных цитокинов “Суперлимф”, в состав которого входят IL-1, IL-2, IL-6, факторы некроза опухоли, ингибирующего миграцию фагоцитов, трансформирующего фактора роста.

**МЕТОДИКА.** В эксперименте использовали модель послойных “вырезанных” ран, заживающих под струпом. Исследование проведено на 120 беспородных белых крысах-самцах с массой тела 150–200 г. Животные содержались в металлических клетках при естественном освещении, получали обычный рацион питания согласно установленным нормам. Под эфирным наркозом наносили полнослойные кожные раны площадью 225 мм$^2$ в межлопаточной области. Были проведены две серии экспериментов: первая – опытная: на раны животным наносился препарат “Суперлимф” (сухое вещество ампулы разводилось в 2 мл физиологического раствора) по 1 капле один раз в сутки в течение пяти дней; вторая – контрольная: на раны наносили физиологический раствор по той же схеме. Первая аппликация препарата была проведена непосредственно после операции.

Эффективность действия лекарственного средства оценивали по планиметрическим, морфологическим и иммунобиохимическим показателям. Цитологический состав раневого экссудата исследовали по мазкам – отпечаткам, которые получали путём прикладывания стерильного предметного стекла к раневой поверхности без сильного давления, чтобы отпечатки получались тонкие и снимающиеся клетки не деформировались. Мазки окрашивали по методу Романовского-Гимза. Препараты делали в течение первых суток раневого процесса через 6, 12 и 24 часа по методике М.П. Покровской и М.С. Макарова [12]. Морфологическое строение грануляционной ткани мы изучали по гистологическим препаратам. Для изучения напряженности клеточного иммунитета на местном и организменном уровнях изучали концентрацию неоптерина в сыворотке крови и супернатанте гомогената регенерирующей ткани. Для получения супернатанта гомогената грануляционной ткани у животных иссекали кусочки ткани в области раневого дефекта. Грануляционную ткань, очищенную от струпа и окружающей неповреждённой кожи, взвешивали на торсионных весах, измельчали в ступке с химически индифферентным материалом (стеклом), переносили в сухую чистую пробирку и добавляли стерильный физиологический раствор, равный по объёму массе навески грануляционной ткани. Материал хранили при температуре -40°С. После размораживания центрифугировали при 1200 g в течение 10 минут. Полученный супернатант отбирали в чистые сухие пробирки. Сыворотку крови получали путём центрифугирования сразу же после забора крови в течение 10 минут при 1200 g. Сыворотку хранили при температуре -40°С. Кровь и

грануляционную ткань брали на 5, 10 и 15 сутки после ранения. Животных выводили из опыта под эфирным наркозом по всем правилам эфтаназии. Неоптерин определяли с помощью твёрдофазного иммуноферментного анализа с использованием наборов реактивов “Neopterin ELISA” фирмы “IBL” (Германия) на микропланшетном мультидетекторе Zenyth 1100, фирмы “Anthos” (Австрия).

**РЕЗУЛЬТАТЫ.**

*Планиметрическое исследование.* Динамика изменений площади ран в ходе эксперимента представлена на рисунке 1.

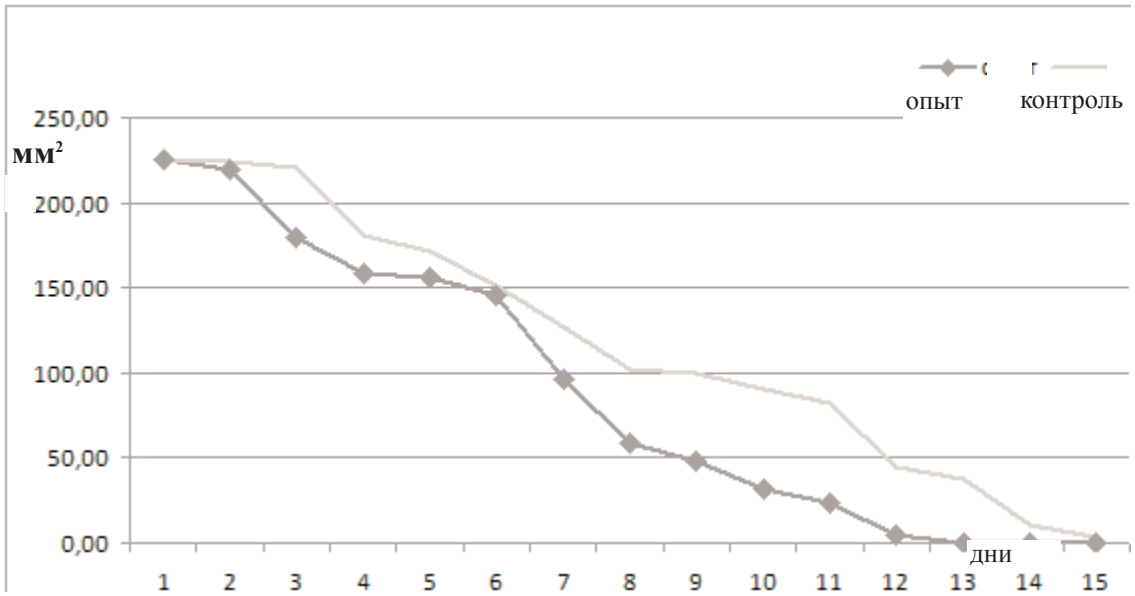


**Рисунок1.**

Площадь ран на последовательных этапах заживления (в мм²).

На 2 сутки наблюдения в обеих сериях опыта можно отметить лишь наметившуюся тенденцию сокращения площади ран. Достоверные различия появляются с третьих суток. Во второй группе площадь ран еще остается практически без изменения (220,85±5,9 мм²) тогда, как в первой серии струп имеет размеры 179,9±3,1 мм². Различия между этими величинами статистически достоверны ($p<0,05$). Полное заживление ран у животных с применением цитокинов было зафиксировано на 13 сутки, а у крыс без лечения к 15 суткам ещё имелся струп со средней площадью 4 мм². Срок полного заживления ран при применении “Суперлимфа” уменьшился в среднем на трое суток, индекс ускорения заживления составил 20%.

*Данные цитологического исследования* представлены в таблице. Анализ данных, приведённых в таблице, показывает, что препарат “Суперлимф” вызывает более активный хемотаксис нейтрофилов и макрофагов в рану, их более выраженную функциональную активность уже с первых часов репаративного процесса. В результате чего у крыс первой серии микроорганизмы вне- и внутриклеточно встречаются только в препаратах, сделанных через 6 часов после операции. В цитограммах, полученных через 12 и 24 часа, микроорганизмы встречаются в единичных полях зрения (п/зр) и преимущественно внутриклеточно. У животных второй серии в мазках, сделанных и через 6, и через 12 часов микробная флора обнаруживается в основном внеклеточно в среднем в 7 полях зрения из 10. Преимущественная внутриклеточная локализация отмечается только в мазках, полученных через 24 часа, но обсемененность остается большей (в 5 п/зр против 2 у крыс первой серии). К концу первых суток наблюдения

в опытной группе максимум количества нейтофилов в раневом экссудате уже пройден (382,7±31,2 клеток на 12 час наблюдения против 108,1±18,3 клеток на 24 час, $p<0,05$), в мазках встречаются клетки с явлениями апоптоза (2-3 клетки на 10 п/зр.). В препаратах контрольной группы много нейтрофилов с повреждённой цитоплазматической мембраной, стертым рисунком ядерного хроматина, что говорит о некрозе клеток. В количественном отношении можно говорить только о стабилизации процесса. Дальнейшее цитологическое исследование не представляется возможным из-за образования струпа, своеобразной “биологической повязки”, предотвращающего свободное отделение раневого экссудата.

*Таблица.* Динамика изменения клеточного состава раневого экссудата.

| | Нейтрофилы | | Макрофаги | |
|---|---|---|---|---|
| | количество | диаметр | количество | диаметр |
| Через 6 ч после операции | | | | |
| I серия | 117,9±20,3 | 9,8±0,8 | 4,5±0,6* | 10,4±1,5 |
| II серия | 48,8±11,3 | 6,7±0,7 | 1,2±0,3 | 8,5±0,9 |
| Через 12 ч после операции | | | | |
| I серия | 382,7±31,2* | 10,9±0,9* | 12,1±1,2* | 18,2±1,5* |
| II серия | 127±22,3 | 7,7±0,5 | 3,6±0,3 | 9,2±0,8 |
| Через 24 ч после операции | | | | |
| I серия | 108,1±18,3 | 11,2±6,9 | 21,2±5,6 | 11,2±3,1 |
| II серия | 110,5±19,2 | 8,1±4,9 | 14,9±2,3 | 11,8±2,9 |

Примечание: *- различия статистически достоверны, $p<0,05$.

Гистологическое исследование показало значительное ускорение раневого процесса у крыс первой группы. К пятым суткам воспалительный этап переходит в пролиферативную фазу. В дне раны на значительном протяжении определяется грануляционная ткань, обнаруживаются новообразованные капилляры, значительно выражена макрофагальная реакция, выявляются единичные фибробласты, нейтрофильный вал тонкий. Во второй группе к этому сроку грануляционная ткань представлена только очагами, более выражен лейкоцитарный вал, в основном состоящий из нейтрофильных гранулоцитов, макрофаги представлены в значительно меньшем количестве, от сохранившихся капилляров формируются почки без просвета, фибробласты не определяются.

К десятым суткам наблюдения при заживлении ран с применением “Суперлимфа” грануляционная ткань определяется на всем протяжении раны и быстро созревает, что проявляется хорошим развитием капиллярной сети, в межуточном веществе встречаются коллагеновые волокна из клеточных элементов, обнаруживаются единичные лимфоциты, макрофаги, преобладают фибробласты. Начинают формироваться придатки кожи. Во второй группе животных к этому времени еще хорошо выражен лейкоцитарный вал, количество сосудов, фибробластов меньше.

На пятнадцатые сутки исследованию подвергались раны животных только второй группы, так как раны крыс первой серии полностью зарубцевались к тринадцатым суткам. Площадь образовавшегося рубца значительно меньше площади нанесенной раны и не превышает 2,5 мм$^2$.

*Из иммунобиохимических показателей мы исследовали уровень неоптерина.* Полученные нами данные свидетельствуют, что концентрации неоптерина в сыворотке крови и местно в очаге поражения отличаются в несколько раз. Так, на 5 сутки наблюдения эти показатели различались почти в 15 раз, в первой серии опыта составляя 1,391±0,311 нмоль/л в сыворотке крови, и 20,631±6,042 нмоль/л в супернатанте грануляционной ткани (разница в 14, 8 раз). Эти данные подтверждает тот факт, что большая часть клеток СМФ, которые являются главными продуцентами неоптерина, находятся в тканях, где и выполняют свою основную физиологическую функцию.

Концентрация неоптерина в сыворотке крови крыс находилась в пределах 1,189–1,868 нмоль/л и не показала достоверных различий на протяжении всего срока наблюдения, а так же между опытными сериями. Динамика этих показателей представлена на рисунке 2.

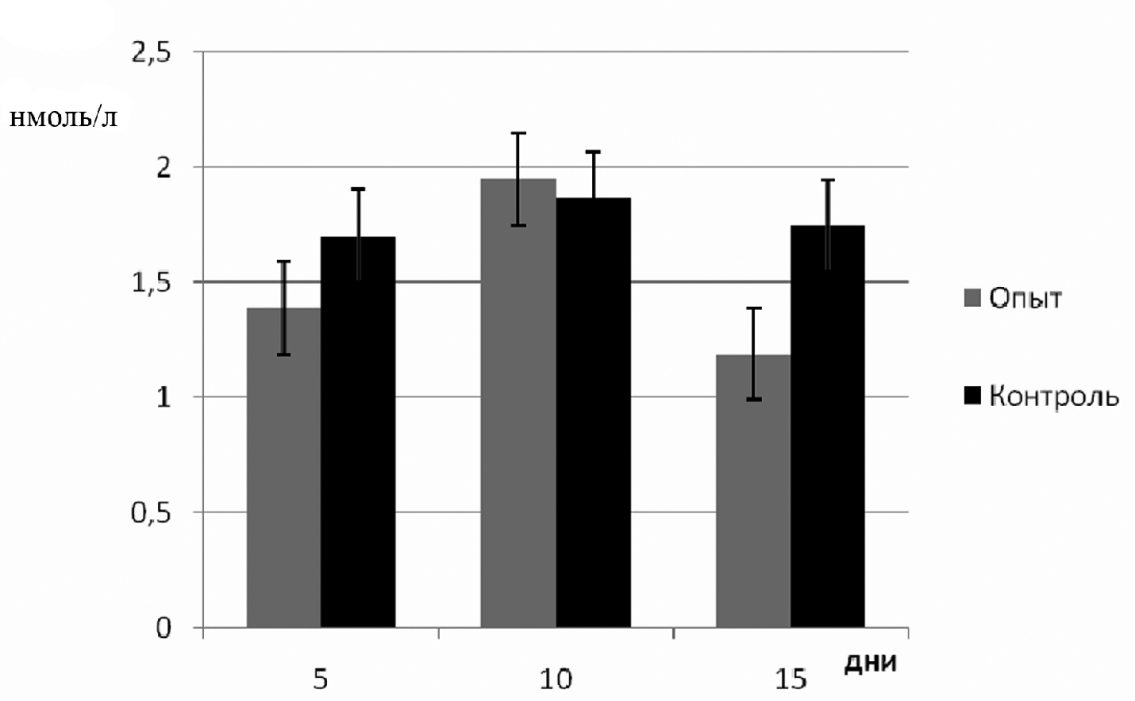


**Рисунок 2.**
Динамика концентрации неоптерина в сыворотке крови.

В доступной литературе нам не удалось найти данных о физиологической концентрации неоптерина в сыворотке крыс. При исследовании сыворотки интактных животных этот показатель находился в пределах 2,02±0,45 нмоль/л. Из полученных результатов можно сделать вывод о том, что достоверных данных

об активации клеточного иммунитета на организменном уровне при данном раневом процессе нет. На 10 сутки мы наблюдали незначительный подъем уровня неоптерина в обеих сериях, что можно объяснить очищением раны от детрита, в том числе продуктов деградации фибрина и нейтрофилов и резорбцией их макрофагами, активацией клеток СМФ на организменном уровне для активизации в очаге регенерации клеток ретикуло–эндотелиальной системы, в частности, фибробластов.

Изменение уровня неоптерина в супернатанте грануляционной ткани коррелирует с фазами течения раневого процесса и отражено на рисунке 3.

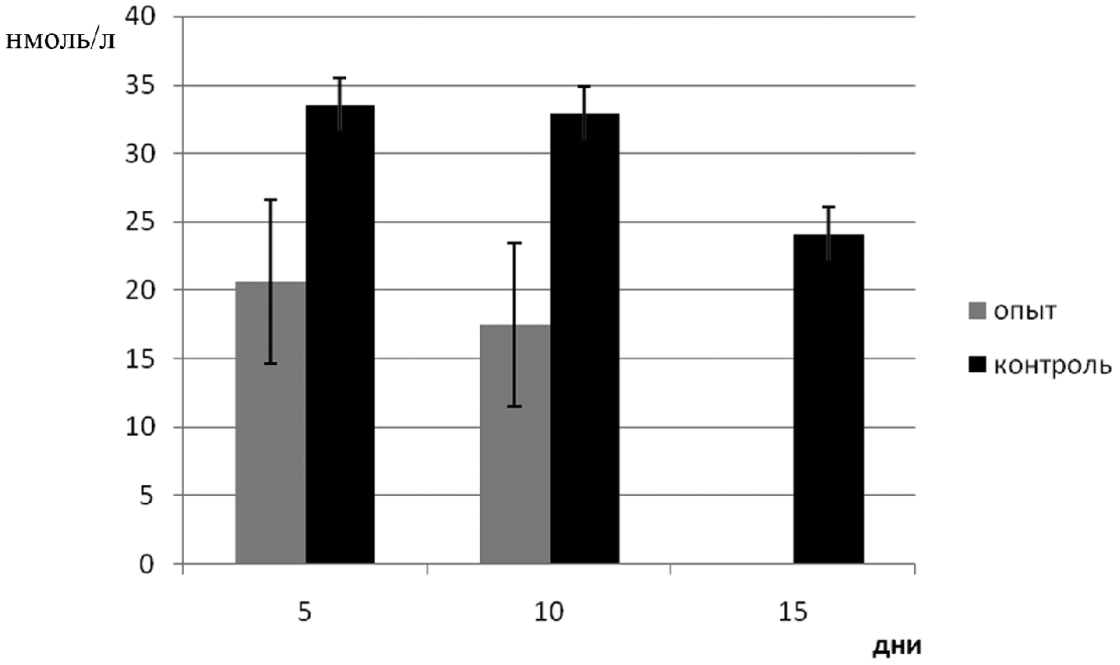


**Рисунок 3.**
Динамика концентрации неоптерина в супернатанте гомогената грануляционной ткани.

Наибольшие значения в обеих сериях опыта были зафиксированы на 5 сутки эксперимента (по данным литературы, пик макрофагальной активности наблюдается на 3–5 сутки раневого процесса) - 20,631±6,042 нмоль/л в опытной группе и 33,55±0,093 нмоль/л в контрольной группе ($p<0,05$). На 10 сутки статистически достоверных изменений уровня исследуемого вещества в сериях опыта отмечено не было. По мере смены фазы воспаления пролиферативной концентрация неоптерина в грануляционной ткани уменьшается. На 15 сутки у крыс контрольной серии его содержание снизилось в 1,4 раза по сравнению с предыдущим сроком наблюдения, что статистически достоверно при $p<0,05$. Показатели первой серии на 15 сутки отсутствуют, так как к этому времени раны полностью выполнены плотной соединительной тканью, не содержащей клеточных элементов.

**ОБСУЖДЕНИЕ РЕЗУЛЬТАТОВ.** Раневой процесс – это патология всего организма [4], но при неосложненном течении процесса, без выраженного бактериального загрязнения раны и относительно небольшой площади ранения статистически значимых различий концентрации неоптерина в сыворотке

крови при применении лекарственного средства и без лечения в динамике раневого процесса не выявлено. Применение “Суперлимфа” на ранних этапах репаративного процесса способствует более быстрой и успешной мобилизации факторов естественной резистентности и местного иммунитета в ране, что ведёт к достоверному сокращению продолжительности раневого процесса. Цитокины использованного препарата обуславливают регулируемую клеточную гибель выполнивших свою функцию клеток - апоптоз. Динамика изменения уровня неоптерина в супернатанте грануляционной ткани прямо коррелирует с морфологическими изменениями в ране. Концентрация неоптерина в тканях раны крыс в 9–20 раз превышает его содержания в сыворотке крови, то есть при раневом процессе большую роль играет состояние местного иммунитета. Наибольшая концентрация неоптерина в ране отмечается на пятые сутки раневого процесса, а в сыворотке крови – на десятые сутки, это подтверждает тот факт, что изменения на организменном уровне при раневом процессе вторичны.

## ЛИТЕРАТУРА


1. *Кетлинский С.А., Калинина Н.М.* (1995) Иммунология, **3**, 30–43.
2. *Луговская С.А., Почтарь М.Е.* (2007) Гематологический атлас (электронная версия). Видеотест.
3. *Карр Я.* (1978) Макрофаги. Обзор ультраструктуры и функции, Медицина, М.
4. *Серов В.В., Шехтер А.Б.* (1981) Соединительная ткань, Медицина, М. с. 258–285.
5. *Auböck J.* (2007) in: Manual der Wundheilung. Chirurgisch – dermatologischer leitfaden der modernen wundbehandlung (Wild T., Auböck J., eds.), Springer-Verlag, Wien, pp. 1-10.
6. *Sepp N.* (2007) in: Manual der Wundheilung. Chirurgisch – dermatologischer leitfaden der modernen wundbehanlung (Wild T., Auböck J., eds.), Springer-Verlag, Wien, pp. 193–205.
7. *Насонов Е.Л., Самсонов М.Ю., Тилз Г., Фукс Д.* (2000) Клин. мед., **8**, 43–45.
8. *Дашкова Н., Рагимов А., Асоскова Т., Никишова Н.* (2005) Врач, **9**, 41–43.
9. *Свиридов Е. А., Телегина Т. А.* (2005) Усп. биол. химии, **45**, 355–390.
10. *Шевченко О.П., Хубутия М.Ш., Олиференко Г.А., Орлова О.В., Макарова Л.В., Казаков Э.Н., Кормер А.Я.* (2003) Вестник трансплантологии и искусственных органов, **2**, 42–46.
11. *Шумаков В.И., Шевченко О.П., Казаков Э.Н., Орлова О.В., Гуреев С.В., Макарова Л.В.* (2006) Кардиология, **46**(1), 19–26.
12. *Покровская М.П., Макаров М.С.* (1942) Цитология раневого экссудата как показатель процесса заживления ран, Медгиз, М.


Поступила: 31. 03. 2009.

## NEOPTERIN AS A RARAMETER, REFLECTING THE INFLAMMATORY PHASE OF A DERMAL WOUND PROCESS

***R.A. Pustovalova[1], M.B. Petrova[2]***

[1]Tver State Medical Academy Hospital, S-Peterburgskoye shosse, 115, bld. 1, Tver, Russia;
fax: 4822-50-55-83; e-mail: pustovalovara@mail.ru
[2]Tver State Medical Academy, Chair of Biology, ul. Sovetskaya, 4, Tver, Russia

Effectiveness of the influence of a natural cytokine complex “Superlymph” on a wound process was evaluated in albino rats. The preparation was used right after surgical treatment and then during 5 days. Interrelationship between morphological and immunobiochemical factors on local and organismic levels was studied. During uncomplicated wound process no statistically significant difference in concentration of blood serum neopterin was found. The main changes occured locally. There was correlation between morphological and immunobiochemical factors.

**Key words:** neoptertin, cytokines, monocytes, wound process.